SAMENVATTING

Het samenspel tussen een sterk inflammatoire respons en de stollingscascade brengt in het bijzonder bij de ziekere COVID-19-patiënten afwijkingen in stollingsparameters aan het licht, waaraan gerefereerd wordt als COVID-19-coagulopathie. Inmiddels staat vast dat het optreden hiervan geassocieerd is met een ongunstige prognose. Nederlandse studies behoorden tot de eerste die de opvallende tromboseneiging bij COVID-19-patiënten hebben aangetoond. De meest alarmerende getallen zijn waargenomen bij kritisch zieke patiënten opgenomen op de IC, ook wanneer niet routinematig op veneuze trombo-embolie wordt gescreend. Obductiestudies suggereren dat ten minste een deel van de longembolieën zijn ontstaanswijze vindt in de pulmonale microvasculatuur als gevolg van lokale ontstekingsprocessen en endotheelschade. In dit nascholingsartikel worden de incidentiecijfers van trombo-embolische complicaties bij COVID-19-patiënten beschouwd en worden de mogelijkheden besproken om deze complicaties te voorkomen en te behandelen.

Paul den Exter, Lucia Kroft, Jeroen Eikenboom, Menno Huisman, Erik Klok

Dr. P.L. den Exter, internist-vasculaire geneeskunde, afdeling Trombose en Hemostase, Leids Universitair Medisch Centrum, Leiden

Dr. L.J.M. Kroft, radioloog, afdeling Radiologie, Leids Universitair Medisch Centrum, Leiden

Prof. dr. J. Eikenboom, internist-vasculaire geneeskunde, afdeling Trombose en Hemostase, Leids Universitair Medisch Centrum, Leiden

Prof. dr. M.V. Huisman, internist-vasculaire geneeskunde, afdeling Trombose en Hemostase, Leids Universitair Medisch Centrum, Leiden

Dr. F.A. Klok, internist-vasculaire geneeskunde, afdeling Trombose en Hemostase, Leids Universitair Medisch Centrum, Leiden

LEERDOELEN

Na het bestuderen van dit artikel:

- heeft u een globaal beeld van incidentiecijfers die in verschillende onderzoeken over coagulopathie bij COVID-19 zijn gevonden;
- weet u dat er een nauwe samenhang bestaat tussen (ernstig verlopende) COVID-19-infecties en de bloedstolling.

Trombo-embolische complicaties bij COVID-19

Inleiding

Bijna even snel als de verspreiding van de COVID-19-pandemie verscheen de afgelopen periode een verscheidenheid aan beschrijvende onderzoeken. Deze onderzoeken hebben inzicht gegeven in de karakteristieken en uitingsvormen van dit nieuwe ziektebeeld. Zo werd, naarmate de pandemie vorderde, duidelijk dat er bij ernstig verlopende COVID-19-infecties vaak tekenen van systemische stollingsactivatie optreden in patiëntplasma. Tegelijkertijd viel op, aanvankelijk slechts anekdotisch en vervolgens ook aangetoond in cohortstudies, dat er een opvallende associatie bestaat tussen COVID-19 en het optreden van trombo-embolische complicaties. In het bijzonder lijkt dit te gelden voor de kritisch zieke patiënten.

In dit artikel beschrijven we het karakter van de afwijkingen die bij stollingsonderzoek worden gevonden en de prognostische betekenis hiervan. Vervolgens beschouwen we de incidentiecijfers van trombo-embolische complicaties en bespreken we de mogelijkheden om deze bij COVID-19-patiënten te behandelen en te voorkomen.

' Gedownload door: [anoniem] op 25-04-2024 03:08:52 '

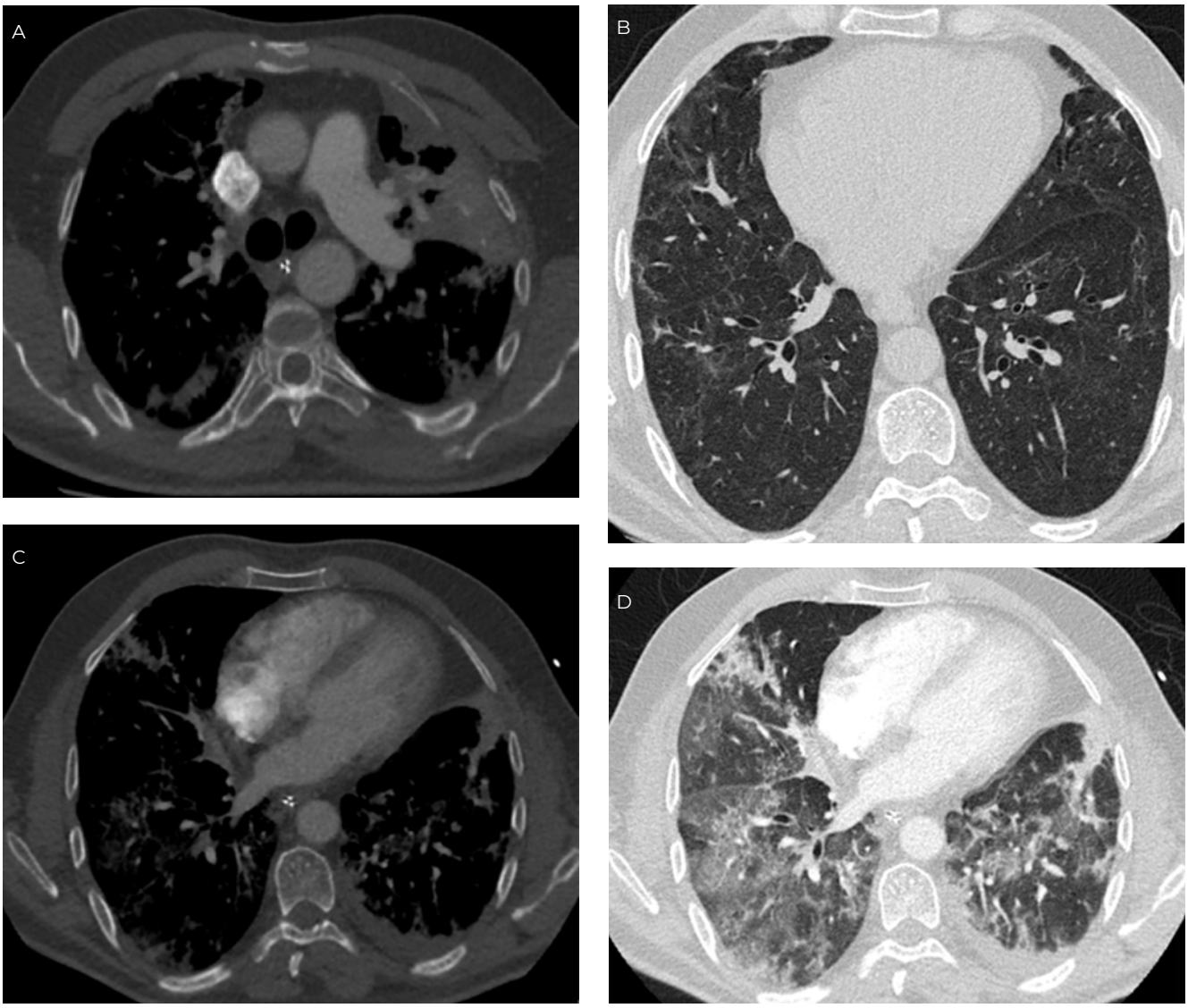

Figuur 1 CT-pulmonalisangiografie, 1 mm transversale beelden op het niveau van de carina (*a, b*) en het hart (*c, d*), aanzicht van onderen. Wekedelen/angiosetting (*a, c*) en longsetting (*b, d*). Segmentale longembolieën in rechter bovenkwab (pijl in a) en rechter onderkwab (pijl in b). Bilateraal verspreid matglasconsolidaties met geografisch patroon, met predominant perifere distributie, kenmerkend voor COVID-19-pneumonie. Nagenoeg alle longvelden zijn aangetast. Post-obstructieatelectase (AT in b) in de linker bovenkwab bij mucusplugging.

AA = ascenderende aorta, AD = descenderende aorta, LV = linkerventrikel, RV = rechterventrikel, TP = truncus pulmonalis.

Casus

Een 50-jarige man, bekend met asthma bronchiale, presenteerde zich op de Spoedeisende Hulp van een ziekenhuis elders met sinds vijf dagen klachten van hoofdpijn, koorts en hoesten. Een PCR-test bleek positief voor SARS-CoV-2 en een CT-scan van de thorax toonde bilaterale consolidaties passend bij een COVID-19-infectie. Vanwege zuurstofbehoefte werd hij opgenomen, behandeld met hydroxychloroquine en er werd empirisch gestart met breedspectrumantibiotica. Vier dagen na opname verslechterde zijn respiratoire conditie en werd hij overgeplaatst naar de IC, waar hij werd geïntubeerd en invasief beademd. In de daaropvolgende dagen werd de patiënt wisselend in buikligging beademd. Wegens toenemende beademingsvoorwaarden werd de patiënt overgeplaatst naar ons ziekenhuis. Reeds voor overplaatsing werd gestart met therapeutisch laagmoleculairgewichtheparine, omdat rekening werd gehouden met longembolieën bij sterk verhoogde D-dimeren en hoge beademingsvoorwaarden. Een dag na overplaatsing werd

' Gedownload door: [anoniem] op 25-04-2024 03:08:52 '

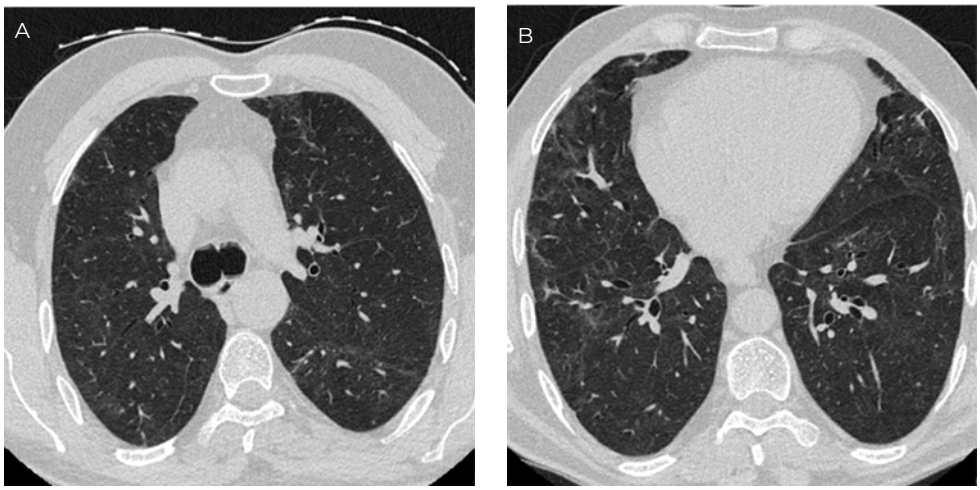

Figuur 2 CT-scan zonder contrast zeven weken later. 1 mm transversale beelden in longsetting op het niveau van de carina (*a*) en het hart (*b*), aanzicht van onderen. Verspreid resterende matglasafwijkingen en architectuurverstoring, mogelijk fibrose.

een CT-scan verricht waarop bilateraal multipele segmentale en subsegmentale longembolieën werden gezien, naast het beeld van een ernstige COVID-19-pneumonie met 60% aangedaan longweefsel (figuur 1). De patiënt werd behandeld met therapeutisch ongefractioneerd heparine. Bij onvoldoende verbetering werd na enkele dagen gestart met een hoge dosering prednison (1 mg/kg lichaamsgewicht) ter behandeling van de inflammatoire component van zijn COVID-19-pneumonie, alsmede van een eventueel bijdragende component exacerbatie astma. Uiteindelijk verbeterde het respiratoire beeld en kon hij worden geëxtubeerd en na 16 dagen IC-opname worden overgeplaatst naar de verpleegafdeling. Behoudens decubituswonden van de buik waren er geen complicaties opgetreden tijdens zijn verblijf op IC. De prednison werd afgebouwd en de antistollingsbehandeling werd omgezet in apixaban. Tien dagen na overplaatsing naar de verpleegafdeling kon de patiënt naar huis worden ontslagen. Bij poliklinische follow-up na enkele maanden bleek hij goed hersteld, wel persisteerden enige vermoeidheidsklachten en kortademigheid bij intensieve inspanning. Een routinematig verrichte follow-up-CT-scan toonde tekenen van mogelijke fibrose (figuur 2).

COVID-19-coagulopathie

Reeds in het eerst gepubliceerde COVID-19-cohort uit Wuhan werd gerapporteerd dat bij 6% van de 99 patiënten sprake was van een verlengde geactiveerde partiële tromboplastinetijd (APTT), bij 5% van een verlengde protrombinetijd (PT) en bij 36% waren er (sterk) verhoogde D-dimeerwaarden.[1] In een navolgende studie uit Wuhan bleek bij 19% van de COVID-19-patiënten sprake van een coagulopathie, gedefinieerd als een met meer dan drie seconden verlengde PT of meer dan vijf seconden verlengde APTT.[2] Deze coagulopathie onderscheidt zich van een diffuse intravasale stolling (DIS), die kan worden waargenomen bij ernstige infecties, trauma of maligniteiten. Anders dan bij DIS zijn de stollingstijden bij COVID-19-coagulopathie in de regel slechts mild verlengd, is de trombocytopenie minder uitgesproken en is het fibrinogeengehalte in het vroege ziektebeloop juist verhoogd. Pas in het late beloop worden bij de kritisch zieke patienten dalingen van het fibrinogeengehalte waargenomen.[3] Uit verschillende studies is gebleken dat het optreden van een coagulopathie bij COVID-19-patiënten geassocieerd is met een ongunstige prognose. Zo liet een cohortstudie uit China zien dat gedurende de opname bij de meerderheid (71,4%) van de patiënten die aan COVID-19 overleden een coagulopathie optrad, tegenover slechts 0,6% van de patiënten die van de ziekte herstelden.[3] Reeds eerder was aangetoond dat D-dimeerwaarden bij opname duidelijk hoger waren (mediaan: 2 400 tegenover 500 ng/ml) voor COVID-19-patiënten bij wie gedurende de opname IC-opname geïndiceerd was.[4] Ook in een andere Chinese cohortstudie waren de stollingsparameters APTT, PT en D-dimeren significant vaker verhoogd bij COVID-19-patiënten die uiteindelijk aan de ziekte overleden. Bij multivariate regressieanalyse bleken D-dimeerwaarden > 1 000 ng/ml zelfs geassocieerd met een 18-voudig verhoogd risico op sterfte.[5] Een grote cohortstudie uit New York met 5 279 COVID-19-patiënten toonde aan dat D-dimeerwaarden > 2 500 ng/ml geassocieerd waren met een viervoudig verhoogd risico op kritische ziekte, gedefinieerd als IC-opname, overlijden of ontslag naar een hospice.[6] Tot slot werd in een Chinees cohort van 279 COVID-19-patiënten een dynamische correlatie gevonden tussen een stijging in D-dimeerwaarde gedurende het ziektebeloop en een ongunstigere prognose, wat hier gedefinieerd werd als ziekteprogressie of overlijden.[7]

' Gedownload door: [anoniem] op 25-04-2024 03:08:52 '

Trombo-embolische complicaties

In de initiële beschrijvende studies uit China werd nauwelijks of geen melding gemaakt van trombo-embolische complicaties. Naarmate de pandemie zich over Europa verspreidde, viel onder meer in ziekenhuizen in Nederland op dat in het bijzonder bij kritisch zieke patiënten bij wie plots respiratoire verslechtering optrad, aanvullend onderzoek frequent longembolieën liet zien. Het systematisch in kaart brengen van deze trombo-embolische complicaties heeft in verschillende cohortstudies geresulteerd in aanzienlijke incidentiecijfers.

Cohortstudies drie Nederlandse ziekenhuizen

In een cohortstudie waarin 184 kritisch zieke COVID-19-patiënten opgenomen op drie Nederlandse IC's (Amphia ziekenhuis, Erasmus MC en Leids Universitair Medisch Centrum) werden bekeken, bedroeg de cumulatieve incidentie van veneuze of arteriële trombotische complicaties 49%, na correctie voor sterfte.[8] In de grote meerderheid van de gevallen (87%) betrof dit longembolieën. Hierbij dient te worden opgemerkt dat onderzoek naar trombotische complicaties alleen werd ingezet indien het klinisch beeld hiertoe aanleiding gaf. In geen van de ziekenhuizen werd op veneuze of arteriële trombose gescreend. Wel is het aannemelijk dat de drempel om aanvullende diagnostiek in te zetten in de loop van de observatieperiode is verlaagd, getuige ook een toenemende incidentie door de tijd heen. In alle gevallen traden de veneuze complicaties op, ondanks het feit dat er medicamenteuze tromboseprofylaxe met laagmoleculairgewichtheparine (LMWH) werd gegeven. Patiënten met trombotische complicaties bleken een meer dan vijfvoudig verhoogd risico te hebben op overlijden.

Studie in Amsterdam UMC

In een andere Nederlandse studie, uitgevoerd in Amsterdam UMC, locatie AMC werden 198 COVID-19-patiënten bestudeerd, in dit geval zowel patiënten die op de afdeling (62%) als op de IC (38%) waren opgenomen.[9] Na 21 dagen opname bedroeg de cumulatieve incidentie van veneuze trombo-embolie (VTE) 42%. De incidentie van VTE was opvallend hoger op de IC (59%) dan op de afdeling (9,2%). Overigens werd in deze studie ook asymptomatische of per toeval vastgestelde VTE als uitkomst meegenomen: 25 van de in totaal 39 vastgestelde trombo-embolische complicaties waren symptomatisch. Verhoogde D-dimeerwaarden, leukocytose en een verhoogde neutrofiel-lymfocytratio werden geïdentificeerd als voorspellende factoren. Ook in deze studie bleek het optreden van VTE geassocieerd met sterfte (gecorrigeerde hazardratio: 2,4; 95%-BI 1,02-5,5).

Cohortstudie Boston

In de Verenigde Staten worden lagere incidentiecijfers van VTE gevonden. In een groot cohort van 400 COVID-19-patiënten afkomstig uit Boston bedroeg de incidentie van radiologisch bewezen VTE 4,8%.[10] Ook wanneer geïsoleerd werd gekeken naar kritisch zieke patiënten, wat ongeveer een derde van het cohort betrof, was de incidentie weliswaar hoger dan bij afdelingspatiënten maar duidelijk lager dan in de Europese studies: 7,6%. Bij het grootste gedeelte van de patiënten werd de standaarddosering tromboseprofylaxe voorgeschreven en bij slechts 12,5% van de kritisch zieke patiënten een intensievere dosering tromboseprofylaxe. Hierdoor kan de relatief lage incidentie dus niet worden verklaard. Het is waarschijnlijk dat in de Europese studies laagdrempeliger aanvullend onderzoek naar diepveneuze trombose (DVT) of longembolieën werd ingezet.

Italiaanse studie

Een Italiaanse studie liet zien dat de kans dat aanvullend onderzoek naar trombotische complicaties een positieve uitslag geeft groot is. Zo werd deze diagnose bevestigd in 33% van de CT-scans aangevraagd met vraagstelling longembolieën.[11]

Meta-analyse

Inmiddels is ook een eerste meta-analyse verschenen, waarin de incidentie van VTE bij COVID-19-patiënten systematisch is onderzocht. Onder de in totaal 3 487 COVID-19-patiënten geïncludeerd in 30 verschillende cohortstudies, bedroeg de gepoolde incidentie van VTE 26%.[12] Ook de lager uitvallende incidentiecijfers uit de Verenigde Staten zijn in deze meta-analyse meegenomen. Zoals reeds opviel in enkele afzonderlijke cohortstudies, was de incidentie van VTE bij IC-behoeftige patienten evident hoger in vergelijking met patiënten opgenomen op een verpleegafdeling, respectievelijk 24% en 9%. In slechts 9 van de 30 studies werd gesteld dat diagnostiek naar VTE werd uitgevoerd door middel van een diagnostisch algoritme, beginnend met een klinische verdenking, eventueel ondersteund door een (plotse) stijging in D-dimeerwaarde.

Vergelijking met andere luchtweginfecties

De vraag doet zich voor hoe deze hoge incidentie van VTE zich verhoudt tot andere ernstig verlopende luchtweginfecties.
Twee Franse studies hebben geprobeerd hierin inzicht te geven. In een studie uitgevoerd in Lille werd een cohort van 107 COVID-19-patiënten opgenomen op de IC verge-

' Gedownload door: [anoniem] op 25-04-2024 03:08:52 '

leken met 40 patiënten die gedurende het jaar 2019 met influenza op diezelfde IC waren opgenomen.[13] De incidentie van longembolieën in het cohort COVID-19-patiënten bedroeg 20,6%, duidelijk hoger dan de 7,5% die werd waargenomen bij influenzapatiënten. Een jaar tevoren werden in een vergelijkbare periode bij 6,1% van de IC-patiënten longembolieën gevonden.
In een volgend Frans onderzoek werden 150 COVID-19-patiënten bij wie IC-opname noodzakelijk was, prospectief gevolgd.[14] Vergelijkbaar met de Nederlandse studies werd bij een groot percentage van de patiënten, in dit geval 42,6%, klinisch relevante VTE vastgesteld. Bij 25 van de 150 (17%) betrof dit longembolieën. Vervolgens werd *propensity-score matching* verricht om de COVID-19-patiënten te vergelijken met een historisch cohort IC-patiënten met luchtweginfecties gecompliceerd door een ARDS (*acute respiratory distress syndrome*). Conform de verwachting was ook hier de incidentie longembolieën in het COVID-19-cohort opvallend hoger: 11,7% versus 2,1%, resulterend in een oddsratio van 6,2. COVID-19-patiënten toonden ook een ander patroon in coagulatiestoornissen, met significant sterker verlengde PT en verhoogde waarden van fibrinogeen, antitrombine en een minder sterk verlaagd trombocytengetal. Deze studies bieden ondersteuning voor de hypothese dat COVID-19 bij kritisch zieke patiënten gepaard gaat met een specifieke coagulopathie, zich uitend in een sterk verhoogde incidentie van trombo-embolische complicaties.

Trombose in situ of trombo-embolieën?

Naarmate uit studies naar voren kwam dat bij COVID-19-patiënten naar verhouding vaker longembolieën dan diepveneuze trombose (DVT) werd vastgesteld, hebben clinici en onderzoekers zich afgevraagd in hoeverre bij dit ziektebeeld wel sprake is van embolievorming, of dat de trombose juist lokaal in de longvasculatuur ontstaat. Naar dit laatste wordt ook wel gerefereerd als trombose in situ of pulmonale trombose.[15]
Een studie uit het LUMC liet zien dat longembolieën bij COVID-19-patiënten meer perifeer in de longarteriën gelokaliseerd zijn en minder uitgebreid dan bij patiënten zonder COVID-19.[16] Histologisch onderzoek bij obductiestudies, hoewel deze tot nu toe nog schaars zijn, biedt verdere ondersteuning voor de hypothese van trombose in situ.
In een obductiestudie uit Brazilië waarin longweefsel van tien patiënten die waren overleden aan COVID-19 werd onderzocht, werden naast het voor deze ziekte karakteristieke beeld van diffuse alveolaire schade, bij acht van de tien patiënten fibrinerijke trombi gezien in de kleine pulmonale arteriolen.[17]
Ook in een andere obductiestudie waarin longweefsel van patiënten overleden aan COVID-19 werd onderzocht en vergeleken met longweefsel van leeftijd-gematchte patiënten overleden aan een longinfectie ten gevolge van influenza, toonde de longvasculatuur bij COVID-19-patiënten opvallend wijdverspreide trombose en microangiopathie, met in het bijzonder microtrombi van de alveolaire capillairen. Dit laatste werd negenmaal vaker gezien dan bij de influenzapatiënten.[18] Juist deze microtrombi doen een lokale pulmonale ontstaanswijze van de trombose vermoeden. Deze laatste studie toonde ook het histologische beeld van ernstige endotheelschade, wat geassocieerd bleek met aanwezigheid van het virus in de endotheelcellen. Deze endotheliopathie, die ook in andere studies wordt waargenomen, vormt, onder meer door vrijkomen van factor VIII en vonwillebrandfactor, een van de vermoedelijke mediatoren in het ontstaan van de COVID-19-coagulopathie en daarmee geassocieerde trombotische complicaties.[19]
Tegenover de pulmonale ontstaanswijze kan gepostuleerd worden dat de werkelijke incidentie van DVT bij COVID-19-patiënten onderschat wordt, aangezien een DVT soms weinig symptomatisch verloopt en symptomen zeker bij kritisch zieke patiënten minder snel worden herkend. Wanneer er echografisch gescreend wordt op DVT, zoals in het beschreven cohort uit Amsterdam UMC, blijkt de incidentie van DVT zelfs hoger te liggen dan die van longembolieën.
Ook in een onderzoek uit Wuhan, waarin bij 48 IC-patiënten met COVID-19 routinematig echografisch onderzoek van de benen werd verricht, werd bij 85,4% van de patiënten asymptomatische DVT vastgesteld, veelal gelokaliseerd in de kuitvenen.[20]
In de eerdergenoemde meta-analyse bedroeg de gepoolde incidentie geïsoleerde DVT 14%, 12% had longembolieën met of zonder DVT.[12] Daarnaast worden bij een relevant deel van de patiënten in de eerder beschreven cohortstudies centrale of lobaire longembolieën gevonden.
Dit samen suggereert dat naast de lokale ontstaanswijze in de microvasculatuur, de hoge incidentie van longembolieën ten minste ten dele ook daadwerkelijk trombo-embolisch verklaard kan worden.

Tromboseprofylaxe

De opmerkelijk hoge incidentie van VTE heeft een verscheidenheid aan richtlijnen en opiniestukken doen verschijnen waarin uitspraken worden gedaan over medicamenteuze tromboseprofylaxe. Onder de opstellers

' Gedownload door: [anoniem] op 25-04-2024 03:08:52 '

zijn toonaangevende internationale organisaties als het American College of Cardiology en de International Society on Thrombosis and Haemostasis.[21,22] Ook op nationaal niveau verschenen in april 2020 de *Leidraad COVID-19-coagulopathie* op initiatief van de Nederlandse Internisten Vereniging,[23] en een leidraad *Stollingsafwijkingen bij COVID-19* voor de huisarts op initiatief van het Nederlands Huisartsen Genootschap (NHG). Alle tot nu toe gepubliceerde richtlijnen zijn eenduidig in het advies dat medicamenteuze tromboseprofylaxe dient te worden voorgeschreven bij iedere opgenomen patiënt met COVID-19, ongeacht de uitkomst van een eventueel gebruikt risico-inschattingsmodel zoals de Padua-score. Over de intensiteit van de tromboseprofylaxe doen de richtlijnen voorzichtiger en soms ook verschillende uitspraken. De alarmerende incidentie van VTE bij IC-behoeftige patiënten in de eerste Nederlandse rapportage, ondanks gebruik van reguliere tromboseprofylaxe, heeft in de praktijk verschillende ziekenhuizen al snel doen besluiten de tromboseprofylaxe voor deze patiëntencategorie te intensiveren. De Nederlandse Leidraad COVID-19 coagulopathie vermeldt ook specifiek voor patiënten opgenomen op de IC het gebruik van een dubbele dosering of dubbele frequentie van de reguliere profylaxe, tenzij er sprake is van een verhoogd bloedingsrisico zoals een ernstige trombocytopenie.
Het NHG stelt dat in specifieke situaties ook in de thuissituatie tromboseprofylaxe bij patiënten met (sterke verdenking op) COVID-19 moet worden overwogen. Hieronder rekenen zij een voorgeschiedenis van VTE en/of een actieve maligniteit, vooral in combinatie met bedlegerigheid.
Vermeld dient te worden dat al deze adviezen als empirisch dienen te worden beschouwd, opgesteld door werkgroepen in een fase waarin kennis over de precieze incidentie van VTE en de effecten van verschillende doseringen tromboseprofylaxe nog sterk in ontwikkeling was, terwijl er anderzijds juist een sterke behoefte bestond aan eenduidige behandeladviezen. Op dit moment lopen er ten minste acht gerandomiseerde studies waarin het effect van verschillende doseringen tromboseprofylaxe bij COVID-19-patiënten wordt onderzocht (NCT04345848, NCT04366960, NCT04416048, NCT04360824, NCT04345848, NCT04445623, NCT04427098, NCT04373707).

Heparine

In afwachting van de resultaten van deze trials is er wel enig indirect bewijs voor een mogelijk gunstig effect van heparine geleverd door een retrospectieve studie uit Wuhan, waarin 449 COVID-19-patiënten werden bestudeerd.[24] Negenennegentig patiënten kregen heparine in enige vorm toegediend voor een duur van ten minste zeven dagen. Bij de kritisch zieke patiënten bij wie tevens sprake was van coagulopathie, bleek de 28-dagenmortaliteit ruim 20% lager bij patiënten die heparine kregen toegediend (40,0% versus 64,2%).

Bloedingscomplicaties

Hoewel het optreden van bloedingscomplicaties aanvankelijk zeldzaam werd geacht bij patiënten met COVID-19-coagulopathie, liet de eerdergenoemde studie uit Boston een incidentie van majeure bloedingen zien van 2,3%. Bij kritisch zieke patiënten bedroeg dit 5,6%.[10] Het meest frequent betrof het maag-darmbloedingen. Zeven van de 21 patiënten met bloedingscomplicaties werden behandeld met therapeutische antistolling, in de andere gevallen werd reguliere profylaxe of geen antistolling toegediend. De eventuele voordelen die de trials zullen vinden ten aanzien van de risicoreductie van VTE door het toedienen van intensievere tromboseprofylaxe, zullen dus zorgvuldig moeten worden afgewogen tegen het bloedingsrisico dat dit mogelijk teweegbrengt.

Slotsom

Op basis van de tot nu toe beschikbare observationele data lijkt er geen sprake van een duidelijk verhoogd risico op VTE na ontslag uit het ziekenhuis. In het grootst beschreven cohort, afkomstig uit het Verenigd Koninkrijk (Londen), werden 1 877 patiënten na een ziekenhuisopname voor COVID-19 gevolgd.[12] Binnen 42 dagen na ontslag bedroeg de incidentie VTE 4,8 per 1 000 patiënten. Deze incidentie is zelfs lager dan de incidentie van VTE die bij niet-chirurgische patiënten in placeboarmen van gerandomiseerde studies naar verlengde tromboseprofylaxe wordt gerapporteerd.[25] Ook was de incidentie van VTE niet opvallend hoger in vergelijking met een historisch cohort uit 2019 in hetzelfde ziekenhuis waarin 18 159 niet-chirurgische patiënten na ontslag werden gevolgd (incidentie VTE 3,1 per 1 000 patiënten).
Op grond van deze gegevens lijkt het niet rationeel om routinematig verlengde tromboseprofylaxe toe te passen bij patiënten die worden ontslagen na een ziekenhuisopname wegens COVID-19. De NIV-leidraad stelt dat dit wel dient te worden overwogen indien er na ontslag sprake is van voortdurende immobiliteit of behoefte aan intensieve nazorg.[26]

Behandeling van trombo-embolische complicaties

Indien de diagnose DVT of longembolie is vastgesteld, is er een indicatie voor therapeutische antistolling.

' Gedownload door: [anoniem] op 25-04-2024 03:08:52 '

Vooropgesteld dient te worden dat het inzetten van diagnostiek naar VTE begint met een klinische verdenking, waarvoor bij voorkeur gebruik wordt gemaakt van gevalideerde diagnostische algoritmes zoals het YEARS-algoritme bij verdenking op een longembolie en de Wells-score bij verdenking op een DVT. Het volgen van deze algoritmes verlaagt het aantal patiënten dat een radiologisch onderzoek moet ondergaan. Dat is relevant, omdat het vervoeren van patiënten in aerogene isolatie naar de afdeling Radiologie logistiek een uitdaging is en veel mankracht kost. Op de IC is de situatie voorstelbaar dat reeds wordt aangevangen met therapeutische antistolling bij niet-transportabele patiënten met een klinisch sterke verdenking op longembolieën. Een bedside-echografie van de benen kan meer diagnostische zekerheid opleveren als er in die gevallen (asymptomatische) DVT wordt vastgesteld.
Ook voor de behandeling van VTE bij COVID-19 geldt dat er nog geen vergelijkend onderzoek beschikbaar is om een voorkeur uit te spreken voor een bepaalde vorm van antistolling. Bij de behandelkeuze dient rekening te worden gehouden met factoren als nier- en leverfunctie, maag-darmfunctie, trombocytengetal, interacties en bloedingsrisico. Bij patiënten opgenomen op de IC wordt in de regel gekozen voor parenterale antistolling met ongefractioneerd heparine of LMWH. In de praktijk viel bij veel IC-patiënten die werden behandeld met ongefractioneerde heparine een discrepantie op tussen APTT-waarden, waarmee meer globaal naar de stollingsactiviteit wordt gekeken, en anti-Xa-spiegels, waarmee meer specifiek het heparine-effect kan worden gemonitord.
In een kleinschalig onderzoek uit het Verenigd Koninkrijk werd bij IC-patiënten melding gemaakt van een zogenoemde 'heparineresistentie', mogelijk veroorzaakt door sterk verhoogde factor VIII- en fibrinogeenwaarden en verhoogde binding van heparinemoleculen aan circulerende ontstekingseiwitten in combinatie met juist lage antitrombinewaarden.[27] Mogelijkerwijs speelt dit ook een rol bij het feit dat zelfs onder hoogprofylactische doseringen LMWH trombo-embolische complicaties optreden, zoals ook gerapporteerd door collega's in het Maasstad ziekenhuis.[28]
Indien bij COVID-19-patiënten opgenomen op de verpleegafdeling een VTE wordt vastgesteld, vormen, net als bij patiënten zonder COVID-19, de direct werkende orale anticoagulantia (DOAC's) de behandeling van keuze. Redenen om hiervan af te wijken zijn ernstige nierfunctiestoornissen, onmogelijkheid tot orale inname of gebruik van sterk interfererende comedicatie. In die gevallen vormen ongefractioneerd heparine of LMWH het middel van keuze.
De trombotische complicaties bij COVID-19-patiënten kunnen evident als uitgelokt worden beschouwd door een combinatie van factoren als de sterke trombo-inflammatoire respons, bedlegerigheid en hypoxie.
Net als in andere situaties waar sprake is van voorbijgaande uitlokkende factoren, volstaat een behandelduur van drie maanden, gerekend vanaf het moment van herstel van ziekte. Hiervoor wordt in de regel het moment van ontslag uit het ziekenhuis aangehouden.

Conclusie

Na twee jaar ervaring met COVID-19 is duidelijk geworden dat dit ziektebeeld nauw verweven is met de bloedstolling. Het samenspel tussen de inflammatoire respons en de stollingscascade brengt in het bijzonder bij de ziekere patiënten afwijkingen in stollingsparameters aan het licht. Daarvan staat inmiddels vast dat het aantonen hiervan geassocieerd is met een ongunstige prognose.
Nederlandse studies behoorden tot de eerste die de opvallende tromboseneiging bij COVID-19-patiënten hebben aangetoond. De meest alarmerende getallen zijn gezien bij kritisch zieke patiënten opgenomen op IC, ook wanneer niet routinematig op VTE wordt gescreend. Obductiestudies suggereren dat ten minste een deel van de longembolieën zijn ontstaanswijze vindt in de pulmonale microvasculatuur door lokale ontstekingsprocessen en endotheelschade.

De VTE-incidentie is bij COVID-19 hoger dan die bij andere ernstig verlopende respiratoire infectieziekten. Een specifieke benadering voor de preventie van COVID-19-geassocieerde VTE is dan ook op zijn plaats. Reguliere tromboseprofylaxe is altijd geïndiceerd bij klinische patiënten, en bij patiënten opgenomen op de IC kan worden overwogen de reguliere dosering te verdubbelen. Of dit daadwerkelijk leidt tot een reductie in trombotische complicaties en of de prognose van COVID-19-patiënten hiermee verbetert, dient nog te worden aangetoond.

Literatuur

Voor de literatuurlijst wordt verwezen naar www.imago-nascholing.nl

De auteurs hebben geen financiële banden met de farmaceutische industrie, ontvangen geen onderzoeksgeld van commerciële partijen en hebben geen bedrijfsbelangen of andersoortige financiële relaties met betrekking tot dit onderwerp.

' Gedownload door: [anoniem] op 25-04-2024 03:08:52 '